Lane Medical Library

Beiträge zur Therapie der Hypophysentumoren

Inaugural-Dissertation

zur

Erlangung der Doktorwürde

der

Hohen Medizinischen Fakultät

der

Hessischen Ludwigs-Universität zu Gießen

vorgelegt von

L. Seitz
aus Dillbrecht

Mit vier Abbildungen

Gießen 1932

von Münchowsche Universitäts-Druckerei Otto Kindt, G. m. b. H.

162

Gedruckt mit Genehmigung der Medizinischen Fakultät zu Gießen
Referent: Prof. Dr. Jeß

Im folgenden möchte ich über vier Fälle von röntgenbestrahlten Hypophysen-Tumoren berichten, die aus dem Material der Universi-äts-Augenklinik in Gießen stammen und in mancher Beziehung Be-nerkenswertes bieten.

Um die Hy.-Tumoren, die nur einen Teil der pathologischen Prozesse der Hy. darstellen, richtig diagnostizieren und behandeln zu können, ist es nötig, auf die Anatomie, Physiologie und Pathologie der Hy. näher einzugehen.

Die Hy., der Hirnanhang, liegt eingebettet in der Sella turcica. Mit dem Gehirn steht sie durch einen dünnen Fortsatz, den Hy.-Stiel, in Verbindung. Sie wird umscheidet von der Dura mater, deren oberen Teil man auch als Diaphragma sellae bezeichnet. In diesem Duralsack besteht somit nur oben für den Hy.-Stiel eine Öffnung, die natürliche Schutzwirkung der Dura für das Gehirn bleibt von dieser anatomischen Besonderheit unberührt. Allerdings kann bei Tumoren der Hy. die Dura so verdünnt sein, daß sie evtl. eintretenden Infektionen der Nachbarschaft kaum einen Widerstand entgegensetzt. Die zarten Hirnhäute, Pia mater und Arachnoidea, biegen oberhalb des Diaphragma sellae um.

Entgegen der früheren Ansicht, daß die Hy. direkt unter dem Chiasma liege, muß auf Grund neuerer Nachprüfungen betont werden, daß sie in der Mehrzahl der Fälle etwas vor und unterhalb (1 bis 1,5 cm) des Chiasmas gelegen ist, also unter dem Winkel, der durch den Abgang der intrakraniellen Optici entsteht. Diese Tatsache ist bei der Beurteilung der Gesichtsfelder in Verbindung mit der Röntgenaufnahme von differential-diagnostischer Bedeutung. Zu beiden Seiten des Chiasmas verlaufen innerhalb der Sinus cavern. die Aa. carotides int., unmittelbar vor und über ihm die a. communicans ant. Die Blutversorgung der Hy. geschieht durch zwei kleine Arterien, die, aus der Carotis int. kommend, an beiden Seiten des Hy.-Stieles herabziehen und von unten in Vorder- und Zwischenlappen eindringen.

Die Größe der Hy. schwankt, die Durchschnittsmasse des Quer-, Dicken- und Höhendurchmessers betragen: 14,4 : 11,5 : 5,5 mm. In der Gravidität nehmen sie zu, gehen auch später nicht mehr ganz zur Norm zurück. Bei Multiparen können besonders der Quer- und Höhendurchmesser bis zu 3 mm vergrößert sein. Auf die Ursache dieser Volumzunahme komme ich weiter unten zurück.

Die Hy. selbst besteht entwicklungsgeschichtlich, morphologisch, histologisch und funktionell aus verschiedenen Teilen. Wir unterschei-

den eine Pars anterior (Vorderlappen), eine Pars intermedia (Zw schenlappen) und eine Pars posterior (Hinterlappen). Die Pars an und interm. entstehen durch eine Ausstülpung aus dem Mundbuchtel toderm (Rathkesche Tasche). Durch die Entwicklung der knöche nen Schädelbasis wird das Hy.-Bläschen abgeschnürt, das seinersei durch Sprossung von Epithel zu dem später soliden Drüsenorgan wir Der bei diesem Vorgang resultierende Hy.-Gang verliert sein Lume und wird zu einem soliden Strang. Beim Erwachsenen ist er rud mentär, meist aber in Gestalt vereinzelter Epithelreste nachzuweise Man bezeichnet auch Vorder- und Zwischenlappen gemeinsam a Adenohypophyse. Die pars post. stülpt sich aus dem III. Ve trikel aus und verschmilzt mit dem Zwischenlappen, so daß bei d vollentwickelten Hy. die Grenze zwischen beiden auch mikroskopisc nicht scharf gezogen werden kann. Der Hinterlappen enthält Nerve und nervenähnliches Gewebe und wird deshalb auch Neurohypo physe genannt.

Auf die Morphologie ist schon z. T. oben eingegangen worde es sei hier erwähnt, daß man schon mit bloßem Auge auf dem Durch schnitt den graugelb bis graurot erscheinenden Vorderlappen von de kleineren weißen Hinterlappen unterscheiden kann.

Die pars ant. enthält den drüsigen, epithelialen Anteil, quant tativ die Hauptmasse der Hy. Er zeigt zahlreiche Alveolen und Foll kel, die ganz oder teilweise mit Epithelgewebe ausgefüllt sind. I letzteren Fall enthalten die Lumina colloidähnliches Sekret. Zwische den Alveolen resp. Follikeln befinden sich feinste bindegewebige Se ten und Kapillaren. Regelmäßig kommen in der pars ant. drei Ze arten vor:

1. Eosinophile Zellen, die als Träger der Sekretion gelten,
2. Basophile Zellen und
3. Hauptzellen, die keinen Farbstoff annehmen.

Die eosinophilen und basophilen Zellen sind auch als chromophil die Hauptzellen als chromophobe Zellen benannt. Am zahlreichste sind die eosinophilen, weniger zahlreich die basophilen, am seltenste die Hauptzellen anzutreffen. Doch tritt in dieser Verteilung eine Ä derung mit Eintreten der Schwangerschaft ein, derart, daß die Haup zellen — diese sind mit den Schwangerschaftszellen identisch — a Zahl zunehmen, während sich die Menge der chromophilen Zell nicht verändert. So erklärt sich auch die Größenzunahme der Hy. b Schwangeren. Nach der Gravidität bilden sich die Hauptzellen a mählich — z. T. — wieder zurück; je mehr Schwangerschaften, des mehr Hauptzellen resultieren, so daß sie bei Multiparen evtl. an erst Stelle stehen können. Die eosinophilen Zellen trifft man besonders i hinteren, die basophilen mehr im vorderen Teil des Vorderlappen während die Hauptzellen über Vorder- und Zwischenlappen spärli verteilt sind. Man neigt heute zu der Ansicht, daß die chromophil Zellen aus den Hauptzellen entstehen können (Erdheim, Stumme).

Außer diesen regelmäßig anzutreffenden Zellarten kommen einem gewissen Prozentsatz der Fälle — Erdheim wies sie bei E wachsenen in 80% nach — ganz vereinzelt liegend sogenannte Platte epithelzellhaufen vor, besonders im vordersten Teil des Vorderlappen

Es sind dies Epithelreste, die der Abschnürungsstelle des embryonalen Hy.-Ganges entsprechen. Auch in dem schmalen Drüsenstreifen an der Vorderseite des Hy.-Stieles, ebenfalls einem Rest des embryonalen Hy.-Ganges, sind sie gelegentlich nachzuweisen.

Die pars intermedia ist beim Erwachsenen sehr klein und zeigt histologisch in gefäßärmerem Gewebe inselartig angeordnete Zellgruppen, die sich in kolloidhaltige, von kubischem Epithel ausgekleidete Hohlräume umwandeln können, sogenannte Rathkesche Zysten. Solche Kolloidbläschen bzw. -drüsenschläuche dringen in die pars post. vor.

Der Hinterlappen besteht aus nervösem Gewebe. Er enthält eine feinfaserige Zwischensubstanz, Gliazellen, -fäserchen und Nervenfasern. Ferner kommen noch größere Zellen vor, die teils für Ganglienzellen, teils für Glia- und Ependymzellen gehalten werden. Vom Vorderlappen dringen basophile Zellen ein, die mit der Pigmentbildung in Zusammenhang stehen sollen. Das Pigment des Hinterlappens nimmt mit dem Alter zu, bei Frauen ist es geringer als bei Männern.

Die Kenntnis von der Physiologie der Hy. stützt sich auf die experimentelle Forschung; die chemische Untersuchung hat bis jetzt zu keinem positiven Resultat geführt. Physiologisch wirksame Substanzen wurden bis vor kurzem nur im Hinterlappen nachgewiesen, sie stammen aber möglicherweise z. T. aus dem Zwischenlappen. In den letzten Jahren hat man auch Hormone im Vorderlappen festgestellt:

1. ein allgemeines Wachstumshormon,
2. ein die Follikel der Ovarien luteinisierendes Hormon und
3. ein das Follikelwachstum bewirkendes Hormon.

Letztere beiden sollen geschlechtsunspezifisch sein, so daß man mit dem von einem männlichen Tier gewonnenen Hormon die Ovarien eines weiblichen Individuums beeinflussen kann. Zondek bezeichnet es als Motor der Sexualfunktion; die Tätigkeit der Ovarien wird gewissermaßen durch das Sexualhormon des Hy.-Vorderlappens erst erregt: Ein ähnlicher Vorgang, wie man ihn bei einigen Fermenten kennt, die durch andere Fermente aktiviert werden und ohne diese unwirksam bleiben. Prolan, ein Vorderlappenhormon, soll beim alternden Tier die Funktion der Ovarien wieder in Gang bringen. Die Untersuchungen über die Vorderlappenhormone sind noch nicht abgeschlossen. — Der Hinterlappenextrakt besteht in einer blutdrucksteigernden Komponente ähnlich der des Adrenalins, deren Wirkung aber allmählich einsetzt und länger anhält, ferner bewirkt er Verstärkung bzw. Verlangsamung der Herztätigkeit, Entstehung von Mydriasis und Steigerung bzw. Hemmung der Diurese. Man muß also an das Vorhandensein antagonistisch wirkender Substanzen innerhalb der pars post. denken, dabei aber berücksichtigen, daß die Wirkung z. T. auch auf hormonalen Sekreten von Zwischenlappenzäpfchen beruhen kann, die, wie ich oben erwähnte, sich in den Hinterlappen fortsetzen. Solche Hinterlappenextrakte sind die hinreichend bekannten Präparate Pituitrin, Pituglandol, Hypophysin u. a.

Aus Versuchen (Paulesko, Biedl, Cushing u. a.) an Tieren geht hervor, daß die Totalexstirpation der Hy., auch die Entfernung des Vorderlappens allein, nicht vertragen wird und in wenigen Tagen zum Tode des Tieres führt. Durch Transplantation von Vor-

derlappengewebe läßt sich das Leben nur für kurze Zeit verlänger
Eine Dauerwirkung konnte noch nicht erzielt werden. Demgegenüb
schließt aber Aschner aus seinen Versuchen, daß die Hy. kein l
benswichtiges Organ, und daß der Exitus auf eine Schädigung benacl
barter, lebenswichtiger Zentren im Boden des III. Ventrikels zurück
zuführen sei. Teilweise Vorderlappenexstirpation zeigt einen vermeh
ten Fettansatz und Atrophie der Sexualorgane bei Erwachsenen, St
henbleiben auf infantilem Habitus bei jungen Tieren.

Versuche von Goetsch, Cushing und Jakobson lasse
vermuten, daß die Exstirpation des Hinterlappens eine Steigerung d
Assimilationsgrenze für Zucker zur Folge hat, und somit Fehlen od
Atrophie des Hinterlappens durch KH.-Speicherung und Umwandlu
in Fett zur Adipositas führt.

Über die Resorption des Hy.-Sekretes herrscht noch Unklarhe
Man nimmt an, daß es aus Vorder-, Zwischen- und Hinterlappen üb
die Lymphräume des letzteren in die Regio subthalmica fortgeleit
wird und so in die Blutbahn gelangt.

An pathologischen Veränderungen der Hy. sind in erster Linie d
Tumoren zu nennen. Bei weitem am häufigsten sind die Ad
nome, speziell die eosinophilen; sie bilden das anatomische Substr
für das klassische Krankheitsbild der Akromegalie, auf das noch ei
gegangen wird. Es muß erwähnt werden, daß jede Zellart des Vo
derlappens Adenome bilden kann und daß in seltenen Fällen au
solche mit gemischten Zellarten vorkommen (Kraus). Die Adenon
haben den typischen alveolären Bau und sind histologisch meist b
nigne, zeigen aber mitunter auch infiltratives Wachstum und zah
reiche Mitosen und damit Neigung zu maligner Entartung. Kliniso
sind eine ganze Reihe histologisch benigner Tumoren insofern malign
als sie durch Druckatrophie zur Zerstörung der Sella einerseit
zu Kompressionserscheinungen der Sehbahn und der Hirnbasis m
ihren Folgen andrerseits führen und ohne Behandlung den Exitus b
schleunigen. Gliome, Chordome, Endotheliome, ferner Xanthome, Ca
cinome und Sarkome kommen in der Hy. sehr selten vor, häufig
Hy.-Gangstumoren und besonders Zysten.

Eine relativ häufig beobachtete Entwicklungsstörung i
die congenitale Hypoplasie des Vorderlappens, die zum Paltauf sch
Zwergwuchs führt. Weiter beobachtet man Atrophien des Vorderla
pens, Degenerationen, Kreislaufstörungen und Entzündungen, do
spielen diese Prozesse im Vergleich zu den Tumoren eine untergeor
nete Rolle, so daß sie nur erwähnt sein sollen.

Auf die physiologische Hypertrophie während der Graviditä
wurde schon hingewiesen; eine vikariierende Hypertrophie der H
tritt gelegentlich bei Kastraten und Aplasie der Schilddrüse ein, jedo
sind die dadurch hervorgerufenen Symptome geringfügiger als h
Tumoren.

Infolge dieser pathologischen Prozesse in der Hy. können si
verschiedene Krankheitsbilder ergeben. Das bekannteste ist die v
Pierre Marie (1886) zuerst beschriebene Akromegalie, d

immer auf einem Adenom des Vorderlappens beruht. Es würde zu weit führen, an dieser Stelle auf die klinischen Einzelheiten der Erkrankung einzugehen. Es soll nur betont werden, daß die allmähliche Entstellung infolge des Wachstums der Akra von den Kranken kaum lästig empfunden wird. Meist bekommt sie der Arzt erst zu sehen, wenn andere Symptome im Vordergrund stehen. — Nicht immer ist bei Fällen von Akromegalie, die zufällig zur Sektion kamen, makroskopisch eine Vergrößerung der Hy. im Sinne eines Adenoms festgestellt worden, dann muß man entweder an ein solches des oft stark rudimentären Hy.-Ganges (Erdheim), oder ein makroskopisch nicht auffindbares A. der Hy. selbst denken, sofern andere Knochenerkrankungen der Akra mit Sicherheit auszuschließen sind. Fälle von Akromegalie ohne Adenom sind einwandfrei noch nicht festgestellt. Wir betrachten die Akromegalie als den Folgezustand einer Hyper- und Dysfunktion des gewucherten Drüsengewebes, sei es nun der gesamten eosinophilen Zellen, oder nur eines Teiles derselben (Partialhyperpituitarismus).

Die Beziehungen des Gigantismus zur Hy. sind noch nicht genügend geklärt, die Ansichten geteilt. Die einen betrachten ihn als eine Akromegalie der Wachstumsperiode, die andern sprechen ihm einen ätiologischen Zusammenhang mit Hy.-Sekretionsstörungen ab, erkennen aber an, daß beim Riesenwuchs eine Disposition zur Akromegalie besteht.

Im Gegensatz hierzu beruhen der Paltaufsche Zwergwuchs und die hypophysäre Kachexie (Simmonds) auf einer Hypo- bzw. Dys-Funktion des Drüsenanteiles der Hy.

Der durch — meist congenitale — Hypoplasie bedingte Zwergwuchs ist durch das lange Bestehenbleiben der Knorpelfugen, durch frühzeitigen Stillstand des Wachstums mit annähernd proportionalen Körperformen, endlich durch eine nicht hochgradige Intelligenzstörung charakterisiert. Anscheinend kommt also dem Vorderlappen die Förderung der endochondralen Ossifikation zu. Bei Funktionsausfall bistiert die Knorpelwucherung und die Umwandlung des Knorpels in Knochen. Auch andere Prozesse, Tumoren etc., die eine Druckatrophie des Vorderlappens bewirken, führen u. U. zum Paltaufschen Zwergwuchs.

Ebenso beruht auch die hypophysäre Kachexie auf einer Atrophie des Drüsengewebes; während die Atrophie beim Zwergwuchs ganz allmählich zustande kommt, handelt es sich hier um rasch wachsende Prozesse wie spezifische Entzündungen mit Nekrosen, maligne Tumoren etc. Unter zunehmender Kachexie tritt rasch der Exitus ein, das Drüsengewebe verfällt eben einer vollständigen Zerstörung (vergl. den letalen Ausgang der totalen Vorderlappenexstirpation bei Tieren).

Durch komprimierende Tumoren, z. B. Hy.- Ganggeschwülste, Plattenepithelcarcinome, Basophil- und Hauptzellenadenome, Zysten, ferner durch Traumen, starken Hydrozephalus int. u. a., also alle pathologischen Prozesse, die zu einer Schädigung des Hinterlappens mit Funktionsausfall führen, entsteht das Krankheitsbild der Dystrophia adiposogenitalis (Fröhlich). Ob es sich dabei um eine direkte Funktionsstörung des Hinterlappens, um eine Behinderung des Sekretab-

flusses oder um Schädigung des — hypothetischen — vegetative Zentrums handelt, bleibt vorläufig noch dahingestellt. Nach Erd heim u. a. Autoren soll die Dystrophie dadurch zustande komme daß ein in der Nähe des Infundibulum, bzw. im Zwischenhirn od an der Basis des III. Ventrikels gelegenes vegetatives Zentrum durc die oben angeführten Prozesse geschädigt wird.

Der Beginn der hypophysären Fettsucht fällt in die Jahre ku vor der Pubertät (10.—12. J.). Allmählich entwickelt sich eine starl Adipositas, die Genitalien bleiben auf kindlicher Stufe stehen, d sekundären Geschlechtsmerkmale entwickeln sich nur unvollkomme Knaben, die häufiger befallen werden als Mädchen, zeigen dann sp ter einen ausgesprochen weiblichen Habitus.

Zweifellos bestehen auch zwischen dem Diabetes insipidus un der Hy. ätiologische Zusammenhänge. Hy.—Extraktinjektion bewirl eine starke Harnverminderung und Erhöhung der Harnkonzentratio Nur ist man noch im Unklaren, ob diese Erscheinung ebenfalls a Hypofunktion des Hinterlappens mit behindertem Sekretabfluß, – es sind mehrfach Kombinationen von Diabetes insipidus und Dystr phia adiposogenitalis beobachtet worden — oder auf Hyperfunktio des Zwischenlappens beruht. Zu letzterer Annahme kann man a Grund der diuretischen Wirkung von Zwischenlappenextrakt neige Andererseits sind Fälle beschrieben worden, bei denen trotz völlig Zerstörung der Neurohy. weder Diabetes noch Dystrophie bestand.

Man darf bei Beurteilung solcher Erkrankungen nicht außer Ac lassen, daß die Differenzierung der Hy.-Funktion — dasselbe gilt auc mehr oder weniger für die anderen innersekretorischen Drüsen — i sofern ganz erheblich erschwert ist, als das Zusammenarbeiten dies Drüsen im Sinne des Synergismus bzw. Antagonismus oft nicht ei wandfrei feststellen läßt, welche Symptome nun auf eine Schädigun der Hy., welche auf eine solche der anderen Drüsen zurückzuführe sind.

Die Tumoren der Hy. können je nach ihrer Lokalisation die ve schiedensten Symptome verursachen, Symptome, die sich entwed vollkommen bzw. z. T. mit den eben angeführten Krankheitsbilder decken oder wie beim okularen Typ lediglich sich auf Störunge des Sehens beziehen, oder endlich Mischformen zwischen diesen beid Typen erkennen lassen.

Die Diagnose Hy.-Tumor erfordert demnach in vielen Fällen e Zusammenarbeiten des Internisten, Neurologen, Ophthalmologen un Röntgenologen. Weniger Veränderungen im Sinne der Akromegali mehr schon Störungen in der Sexualfunktion, vornehmlich aber Se störungen veranlassen die Kranken, den Arzt aufzusuchen. So ist denn der Augenarzt, der häufig als erster die Diagnose stellt und b der Behandlung die meiste Verantwortung trägt, sind doch die oft i Vordergrund stehenden Sehstörungen maßgebend für unser therape tisches Handeln. Entscheidend für die Diagnose ist in jedem Fall d Röntgenbild. An ihm kann man erst unter Berücksichtigung des so stigen klinischen Befundes die Lokalisation des Tumors mit Sicherh erkennen. Da nach dem heutigen Stand der Wissenschaft die Lok

lisation des Tumors für die Behandlung, insbesondere die chirurgische, von Bedeutung ist, soll etwas näher darauf eingegangen und dabei die von Hirsch (Kl. M. f. A. Bd. 85 S. 609) angegebene Einteilung der Hy.-Tumoren vom chirurgischen Standpunkt aus zu Grunde gelegt werden:

1. Intrasellare Tumoren; sie führen in der Regel nicht zu Sehstörungen, da der Tumor nicht bis an das Chiasma reicht. Wir finden deshalb bei diesen Tumoren meist akromegalische oder adiposogenitale Symptome. Das Röntgenbild zeigt meist eine gleichmäßige Erweiterung der Sella und starke Verdünnung der Wände, das Dorsum bleibt meist erhalten.
2. Suprasellare Tumoren; es sind dies entweder Hy.-Stieltumoren oder Meningeome, also keine reinen Hy.-Tumoren, gehören aber wegen ihrer klinischen Symptome und Behandlung zu diesen. Beide zeigen Sehstörungen und röntgenologisch wenigstens im Frühstadium normale Sellakonturen, später schüsselförmige Erweiterung der Sella.
3. Intrakranielle Tumoren, große Tumoren, die infolge ihres Wachstums innerhalb und oberhalb der Sella zur Kompression des Chiasmas oder der intrakraniellen Optici und zur Erweiterung bzw. Zerstörung der Sella führen. Dementsprechend sind Sehstörungen, häufig verbunden mit akromegalen oder adiposogenitalen Symptomen, vorhanden.

Zysten können dieselbe Lokalisation zeigen, sind aber praktisch von den soliden Tumoren an Hand des klinischen Befundes nicht mit Sicherheit abzugrenzen.

Nach dieser kurzen Übersicht über das Gebiet der Anatomie, Physiologie und Pathologie der Hy. kann ich zum eigentlichen Thema übergehen. Hinsichtlich der Behandlung der Hy.-Tumoren konkurrieren heute zwei Richtungen, und man ist sich noch nicht einig, ob der Bestrahlung oder der Operation der Vorzug zu geben ist. Die Verabreichung von Hy.-Präparaten bzw. Einpflanzung lebender Hy.-Substanz spielt nur eine untergeordnete Rolle. Wie schon erwähnt, lassen sich durch Transplantation von Vorderlappengewebe für einige Zeit Ausfallserscheinungen beim des Vorderlappens beraubten Tier günstig beeinflussen, der Eingriff kann aber den Exitus schließlich nicht verhindern. Beobachtungen von Frazier, Krause, Pussepp, v. Eiselsberg u. a. an Patienten, denen die Hy. total entfernt wurde, und die am Leben blieben, ja nicht einmal Ausfallserscheinungen zeigten, schränken den Wert dieser Tierexperimente ein. Cushing allerdings beobachtete einen Fall, bei dem die Zerstörung der Hy. infolge Blutung in wenigen Tagen ad exitum führte. Jedenfalls macht man auch bei Transplantation anderer hormonaler Drüsen, z. B. der Schilddrüse oder der Ovarien, immer wieder die Erfahrung, daß die Wirkung nur eine zeitlich beschränkte ist, weil das Drüsengewebe allmählich vom Körper resorbiert wird.

Erfolge mit Organpräparaten sind, wenn überhaupt, nur dann zu erwarten, wenn es sich um eine Hypofunktion handelt. Sie sind

auch tatsächlich von Fröhlich, Cushing u. a. beobachtet worden jedoch kam es nie zu einer Dauerbeeinflussung geschweige -heilung. So wird diese Art der Behandlung nach dem heutigen Stand der therapeutischen Erfahrung gegenüber den anderen Behandlungsmethoden zurücktreten.

Bis zum Jahre 1906 wagte man — mit wenigen Ausnahmen — nicht, Affektionen der Hy. chirurgisch anzugehen. Das lag z. T. an der unsicheren Diagnostik infolge mangelhafter Kentnisse der Hy.-Funktionen, z. T. an der Gefahr und Schwierigkeit eines chirurgischen Eingriffes. Die 1893 von Katon und Paul von der Temporalgegend aus vorgenommene, sowie die 1898 von Giordano auf nasalem Wege ausgeführte Operation eines Hy.-Tumors wurden gleichsam als chirurgische Akrobatik betrachtet, und man dachte zunächst nicht ernstlich daran, diese Therapie auszuwerten. Erst die 1907 von Horsley und Schloffer angegebenen Methoden bedeuten einen Fortschritt auf dem Gebiet der Hy.-Tumortherapie und waren Anlaß für die Ausarbeitung einer ganzen Reihe z. T. sehr brauchbarer Operationsmethoden.

Die großchirurgischen, auch intrakraniellen, Methoden sind von den Europäern Horsley und Krause angegeben worden, haben sich aber hierzulande wenig Anhänger verschaffen können und werden heute fast ausschließlich von den Amerikanern ausgeführt. Hirsch bedauert das sehr und gibt dem Wunsch Ausdruck, daß ihnen von unsern Chirurgen mehr Aufmerksamkeit geschenkt werden möchte, „da sie für eine Reihe von Hy.-Tumoren, besonders die suprasellaren, die besten Aussichten auf Dauerheilung geben". Ursache der Unbeliebtheit dieser Methoden ist u. a. die hohe Operationsmortalität.

Horsley dringt vom Schläfenbein aus ein und wählt dann den durch die mittlere Schädelgrube vorgezeichneten Weg zur Hy. Er selbst hat nur wenige Fälle operiert, aber die nach seiner Methode ausgeführten Operationen weisen eine hohe Mortalität auf.

Krause wählt den Weg durch die vordere Schädelgrube. Er bildet einen Hautknochenlappen an der Stirn von ca. 9 cm im Quadrat. Dann wird das Stirnhirn samt Dura zurückgedrängt und diese ziemlich weit hinten nahe dem Rand des kleinen Keilbeinflügels gespalten; man entfernt den Tumor am besten mit der Schlinge. Es sind meistens Hy.-Gangstumoren, für die diese Operation in Frage kommt. Heute bedient man sich fast nur noch des frontalen Weges nach Krause, der temporale ist als zu gefährlich aufgegeben; denn es ist leicht möglich und hat sich häufig ereignet, daß dabei Läsionen des Opticus und angrenzender Gehirnteile sich nicht vermeiden lassen. Die Kranken sind dann zwar von ihrem Hy.-Tumor befreit, tragen aber öfters eine Ophthalmoplegie oder andere Störungen (Aphasie, Hemiparese, psychische Störungen etc.) davon. Auch ist die Mortalität sehr hoch, nach einer Statistik von Martin ca. 50%.

Es muß einleuchten, daß gerade mit der Krauseschen Methode suprasellare Tumoren noch am ehesten radikal entfernt werden können. Cushing hat auf diese Weise 189 Fälle operiert mit einer Mor-

talität von nur 10%. „Aber", schreibt dazu Igersheimer (Kl. M. f. A. B. 85) „man muß sich klar sein, daß die Resultate Cushings unerreicht dastehen, daß die meisten Chirurgen nur selten Gelegenheit haben, eine solche Geschwulst zu operieren, und daher auch nicht die nötige Technik besitzen können. Die Operation eines solchen Falles dauert bei Cushing nicht selten 6 bis 8 Stunden, woraus die Schwierigkeit zur Genüge hervorgeht." Igersheimer bezieht dies zwar auf die von C. operierten Meningeomfälle, es gilt aber in noch höherem Maße für seine Hy.-Tumoren. Um die Schwierigkeit der Technik und radikalen Entfernung solcher Tumoren noch deutlicher hervorzuheben, sei nochmals Hirsch angeführt: „Man muß nur eine Obduktion eines intrakraniellen Tumors mitangesehen haben, um zu erkennen, wie schwer selbst am Kadaver — bei entfernter Schädeldecke und abgezogener Dura — die Entfernung des Hy.-Tumors nur nach Durchschneidung der Optici und Zerreißung des Bodens des III. Ventrikels gelingt".

Der einzige in Deutschland, der prinzipiell intrakraniell operiert, ist Pussepp. Er hat (bis 1929) unter 19 Fällen viermal Exitus gehabt; auch andere Autoren haben eine hohe Operationsmortalität zu beklagen, Sargent ca. 19%, Heuer sogar 46%, allerdings inkl. sechs Rezidivfällen, bei denen die Lebensaussichten besonders schlecht zu sein pflegen.

Die Nachteile der intrakraniellen Methoden, die hohe Mortalität der Operation und die Schwierigkeit ihrer technischen Ausführung gaben zu neuen Versuchen Anregung und es zeigte sich in der Folge, daß die transsphenoidalen Operationsmethoden — eine solche war die 1907 von Schloffer ausgeführte — große Vorzüge boten.

Schloffer operierte noch in Narkose. Die äußere Nase wird nach rechts umgeklappt, das Septum dislociert. Nach Ausräumung der oberen und mittleren Muscheln, Wegnahme des oberen Teiles des Septums bis zur Keilbeinhöhle, Eröffnung der Keilbeinhöhle von vorne und Aufbrechen der vorderen unteren Wand der Sella erfolgt die Entfernung des Tumors. v. Eiselsberg, der mit dieser Operationsmethode die meiste Erfahrung besitzt, veröffentlichte 1929 36 Fälle, die eine postoperative Mortalität von 25% zeigten.

Hirsch operierte zunächst nach der von ihm so genannten ethmoidalen Methode, die er aber wieder verließ. Sie wurde später von Chiari, Kahler u. a. modifiziert und des öfteren angewandt. Ch. und K. gehen von der Orbita aus vor. Der Hautschnitt führt nahe dem inneren Lidwinkel in einem konkaven Bogen bis zu den Augenbrauen. Der Orbitainhalt wird nach lateral, der Tränensack nach unten abgeschoben. Oehlecker vernäht die Lider unter Bildung kleiner Fältchen, um das Auge aus dem Operationsgebiet auszuschalten. Es folgt die Ausräumung der Siebbeinzellen, dann die Eröffnung der Keilbeinhöhle, von der aus der Tumor leicht erreicht wird. Der Operationsweg ist kürzer als bei der endonasalen Methode von Hirsch. Sie operierten in Vollnarkose, Kahler zwölf Fälle mit zwei Exitus (1929), Oehlecker sieben Fälle ohne Exitus (bis 1925).

Die ebengenannten ethmoidalen Methoden haben den Nachteil, durch die freie Nasenhöhle zu führen. Die bei ihnen besonders große

Gefahr der postoperativen Meningitis wird durch Hirschs septale und Cushings sublabial-septale Methode reduziert.

Hirsch operiert in Lokalanästhesie. Er dringt mit einem vertikalen Schnitt längs des vorderen Knorpelrandes des Septums ein und reseziert dann einen Teil des Knorpels bis zur Keilbeinhöhle derart, daß er in einem von der Nasenhöhle vollkommen abgetrennten Raum an den Hy.-Tumor gelangen kann. Er operierte von 1919 bis 1929 103 Patienten mit einer Mortalität von 4,8%. Von den ersten 81 starben acht an Meningitis, von den letzten 22 keiner, vermutlich deshalb, weil er bei diesen das Wundsekret absaugen ließ. Der Einwand Schloffers, daß auch bei den nasalen Methoden die Meningitisgefahr nicht beseitigt sei, scheint nicht ganz unberechtigt; denn auch Meyer verlor von fünf Fällen zwei an Meningitis, Sercer von sechs einen, St. Martin von dreien einen Fall. Doch scheint das, wie aus den letzten 22 Fällen Hirschs hervorgeht, hauptsächlich auf technischen Unvollkommenheiten zu beruhen, so daß bei entsprechender Vervollkommnung — also z. B. durch das Absaugen des Wundsekretes — die Gefahr der Meningitis zurückträte.

Cushings Methode ist eine Kombination der sublabialen nach Halstead und der septalen nach Hirsch. Halstead löst Lippen, Nase und die angrenzenden Weichteile von der Apertura piriformis ab. Durch Resektion der Nasenschleimhaut und des Septums gelangt er an die Keilbeinhöhle und den Tumor. Cushing operiert genau so, reseziert aber einen Teil des Septums submucös wie Hirsch und erreicht wie dieser den Tumor. Mit Hilfe eines langschenkligen Spekulums wird das Operationsgebiet so übersichtlich wie möglich, die Operationshöhle ist nicht so eng wie bei Hirschs Methode. Die Operation wird in Äthernarkose ausgeführt. Cushing hat auf diese Weise 176 Patienten operiert und dabei eine Mortalität von 13,2% aufzuweisen.

Eine andere Methode verdient hier noch Erwähnung, die permaxilläre nach Fein und Denker. Fein hat sie angegeben, Denker einige Fälle danach operiert. Er entfernt von der Mundhöhle aus die faciale und mediale Kieferhöhlenwand, die Siebbeinzellen dieser Seite, trägt den hinteren oberen Teil der Nasenscheidewand ab und gelangt nach Ausräumung auch der hinteren Siebbeinzellen der anderen Seite an die Keilbeinhöhle. Die Methode soll den Vorzug besonders guter Übersichtlichkeit haben, auch ist der Operationsweg um einige cm kürzer als bei Hirschs endonasaler Operation. Über die Operationsmortalität habe ich keine Anhaltspunkte finden können. Interessant sind die auf Anraten Antons von Denker unternommenen Versuche, durch Einspritzen von Calzium lact. oder Pregl'scher Lösung den Tumor resp. Tumorreste zur Verkalkung und damit zur Verkleinerung zu bringen. Die Autoren wollen in einigen Fällen einen Erfolg gesehen haben.

Der Nachteil der nasalen Operationsmethoden besteht darin, daß nur solche Tumoren entfernt werden können, die nach der Keilbeinhöhle gewachsen sind, während suprasellare und intrakranielle Tumoren nur z. T. bzw. gar nicht von der Keilbeinhöhle aus erreicht werden. Für diese Tumoren sind die intrakraniellen Metho-

den geeigneter. Auf die Gefahr der postoperativen Meningitis wurde schon hingewiesen.

Auf die Nachbehandlung der operierten und nur z. T. entfernten Hy.-Tumoren mit Radium- oder Röntgenstrahlen kann ich hier nicht eingehen, sie gehört zu den Selbstverständlichkeiten eines jeden operativ nicht vollständig entfernten Tumors. Die Radiumnachbehandlung hat den Nachteil, daß sie das Leben des Patienten in hohem Maße durch leichter eintretende Infektion gefährdet.

Dem operativen Vorgehen gegenüber stellt die Röntgenbehandlung der Hy.-Tumoren ein Verfahren dar, welches das Leben des Patienten nicht bedroht, eine Sekundär-Meningitis ausschließt, den genauen Sitz des Tumors beinahe außer Acht zu lassen gestattet und — was ausschlaggebend ist — ebenso sicher zur Heilung oder Milderung der Symptome führt wie die Operation. Jedoch ist es auch hierbei wünschenswert, den Sitz des Tumors im Interesse einer exakten Zentrierung der Strahlen möglichst genau zu kennen.

Die erste Bestrahlung hat im Jahre 1909 Gramegna ausgeführt; seine Methode ist in der Literatur des öfteren beschrieben worden, so daß ich hier nicht darauf einzugehen brauche. Bekanntlich trat nach der 1. und 2. Bestrahlung eine vorübergehende Besserung ein, — ein Beweis für die Wirksamkeit und gute Aussicht der Röntgenbehandlung überhaupt —, die Gesamtdosis war aber zu schwach, den letalen Ausgang zu verhindern. Die Ursache dieses Mißerfolges ist darin zu suchen, daß der in den Mund eingeführte Lokalisator infolge seiner geringen Weite dem Hy.-Tumor nicht die Dosis zuführen konnte, die ohne Schädigung der Rachenwand eine genügende Rückbildung erreicht hätte.

Aus diesem Grunde schlug Béclère vor, mit der bukkalen Bestrahlung eine solche mehrerer Felder der Stirn- und Schläfengegend zu kombinieren. Die Erfolge gaben ihm Recht. Er konnte 1913 vier Fälle veröffentlichen, die alle gut auf die Bestrahlung angesprochen hatten und bei denen die Besserung z. T. schon einige Jahre angehalten hatte. Er hat später die bukkale Bestrahlung aufgegeben und nur die Vierfeldbestrahlung von Stirn und Schläfe aus angewandt. In der Folgezeit zog man noch weitere Felder zur Bestrahlung heran in der Absicht, durch geringere Dosierung der Einzelbestrahlung die Schädigung der Haut einzuschränken. Die Wirkung auf den Tumor blieb durch die Summe der zwar kleineren, aber zahlreicheren Einzelintensitäten dieselbe.

Seit den ersten Versuchen Gramegnas und Béclères, die Hy.-Tumoren in ihren verschiedenen Krankheitsbildern durch Röntgenstrahlen günstig zu beeinflussen, ist die Strahlentherapie Allgemeingut im therapeutischen Rüstzeug geworden und gilt heute mit einigen Ausnahmen als die Methode der Wahl. Dabei hat man die Erfahrung gemacht, daß der Erfolg bei den einzelnen Hy.-Erkrankungen verschieden ist. Für die Akromegalie, der ja bekanntlich wie eingangs erwähnt ein eosinophiles Adenom des Vorderlappens zu Grunde liegt, ist der gute Erfolg der Strahlenbehandlung anerkannt; dabei ist es natürlich, daß der Grad des Erfolges davon abhängt, daß die Pat.

möglichst im Frühstadium ihrer Erkrankung bestrahlt werden. Auch für viele Fälle der Dystrophie haben sich die Röntgenstrahlen als sehr erfolgreich erwiesen. Dagegen gehen die Meinungen der Autoren über die Aussichten einer Strahlenbehandlung der lediglich ophthalmischen Formen erheblich auseinander. Küpferle und v. Szily z. B. betrachten die rein ophthalmischen Formen als relativ günstig für die Strahlenbehandlung, während Jusefowa, Czerny und Heinismann auf Grund ihrer Erfahrungen die Erfolge bei diesen Formen für wenig zuverlässig halten. Für den Erfolg der Bestrahlung wird allgemein u. a. die Art des Tumors verantwortlich gemacht. Wehefritz vertritt sogar die Ansicht, daß man aus dem Erfolg oder Mißerfolg auf die Art des Tumors Rückschlüsse ziehen könne, daß es sich in letzterem Fall z. B. um eine Hy.-Zyste handeln müsse.

Um mir über diese Frage, nämlich hinsichtlich der Strahlenwirkung bei rein ophthalmischen Formen, ein hinreichend sicheres Urteil erlauben zu können, habe ich die hierhin gehörenden Fälle, die in der Nachkriegsliteratur veröffentlicht sind, zusammengestellt, ohne daß ich damit den Anspruch auf Vollständigkeit erheben möchte.

Tabelle[1]):

Autor:	geh.:	stat.:	unb.:	zus.:	Bemerkungen
Bartels	3	—	—	3	
Bertolotti	1	—	—	1	
Birch-Hirschfeld	1	—	—	1	
Biro	7	—	1	8	
Davenport	2	—	—	2	
Fratizelli	—	3	—	3	
Geza v. Gerlorczy	2	—	—	2	
Gobeaux	4	—	—	4	
Griffith	1	—	—	1	
Hamann	6	—	—	6	
Heuser	1	—	—	1	
Jüngling	1	—	—	1	
Jusefowa, Czerny u. Heinismann	7	8	8	23	
Kaplan	1	—	—	1	
Magnus	5	—	7	12	
Nobécourt	—	—	1	1	Nach anfänglicher Besserung verschlechtert.
Nordentoft	1	—	—	1	
Parrisius	1	—	—	1	
Roussy, Bollak, Laborde u. Levy	2	2	1	5	
Sgalitzer	4	2	4	10	
Stock	9	2	3	14	
Towne	2	—	—	2	
Vacher et Denis	1	—	—	1	
Küpferle u. v. Szily	14	—	1	15	
Sa.:	76	17	26	119	

[1]) In der Tabelle bedeuten: geh. = geheilt oder gebessert; stat. = stationär geblieben; unb. = unbeeinflußt; zus. = zusammen.

Die Tabelle zeigt, daß von insgesamt 119 Fällen 26 der Strahlenbehandlung gegenüber versagten; denn die als stationär geblieben bezeichneten Fälle sind aus dem Grunde als ein Erfolg zu buchen, weil bei ihnen immerhin ein Fortschreiten der Erkrankung verhindert werden konnte. Meine Absicht ist, lediglich über die Bestrahlungserfolge bei den ophthalmischen Formen der Hy.-Geschwülste ein Bild zu gewinnen, und ich habe es ausdrücklich vermieden, Einzelheiten wiederzugeben, die durch die Art des Tumors, besondere Lage des Falles und angewandte Bestrahlungsmethodik bedingt werden. Daß der Effekt der Röntgenstrahlen größer ist, wenn die Pat. frühzeitig zur Behandlung kommen, habe ich schon erwähnt. Auch kann man nicht erwarten, daß bei anscheinend irreparabel geschädigten Fällen immer eine Besserung in Aussicht steht — von Allgemeinsymptomen wie Kopfschmerzen etc. abgesehen — obwohl mehrmals berichtet worden ist, daß Pat. mit Amaurose nach der Bestrahlung wieder Sehvermögen erlangten, in einem Fall der Visus sich sogar bis auf $^5/_{10}$ hob (Fall 45 b aus Küpferle und v. Szily).

Die Autoren haben sich meistens einer verschiedenen Methode bedient; es bestehen nicht nur Abweichungen in der Röntgenapparatur, sondern auch in Intensität, Anzahl und zeitlichen Abständen der Bestrahlungsserien, ist doch ferner auch darüber diskutiert worden, ob man zahlreiche schwache oder wenige intensive Bestrahlungen zur Anwendung bringen soll. Auch diese Umstände können imstande gewesen sein, die in obiger Tabelle zusammengestellten Ergebnisse in diesem oder jenem Sinne zu beeinflussen. Aus der kritischen Beurteilung der mit Röntgenstrahlen behandelten Fälle von Hy.-Tumoren, wie sie Küpferle und v. Szily in ihrer Arbeit aus dem Lehrbuch der Strahlentherapie geben, geht hervor, daß von den 22 Fällen mit Akromegalie 21 eine mehr oder weniger erhebliche Besserung erkennen ließen und nur einer sich verschlechterte, von den 16 Fällen mit Dystrophia adiposogenitalis sechs offensichtlich günstig beeinflußt wurden, während die übrigen lediglich eine Rückbildung der Sehstörungen zeigten. Ganz allgemein genommen ergibt sich also, daß auch bei den ophthalmischen Formen die Röntgenbehandlung ebenso angebracht ist, wie bei der Akromegalie und Dystrophie, sieht man doch aus meiner Zusammenstellung, daß den refraktären Fällen insgesamt 93 erfolgreich bestrahlte gegenüberstehen.

Es folgen nun die Krankengeschichten von vier Fällen von Hy.-Tumor der Gießener Klinik, die mit Röntgenstrahlen behandelt worden sind.

Fall 1. Fr. Gö. Technischer Aufsichtsbeamter. 41 Jahre alt.

Der Patient gibt an, daß er früher auf beiden Augen gut gesehen habe. Er war Soldat und habe rechts geschossen. Während des Krieges bemerkte er gegen Ende des Jahres 1915, daß das Sehvermögen des rechten Auges erheblich nachgelassen habe. Er meldete sich deshalb und wurde an der Westfront in der Nähe von Verdun der Augenstation eines Feldlazarettes überwiesen, welches von Herrn Professor Jeß geleitet wurde, in dessen Besitz sich der damalige Befund be-

findet. Es handelte sich um eine auffallende Sehnervenstörung de
rechten Auges mit hochgradiger Herabsetzung des Sehvermögens, abe
ohne objektiven Befund am Augenhintergrund. Das Gesichtsfeld zeigt
sich für Weißaußengrenzen normal, dagegen für Farben höchstgradi
gestört. Mit den üblichen Objekten fand sich eine starke Einschrän
kung aller Farben, sowie ein großes Ringskotom, welches stellenweis
für Weiß relativ, für Farben absolut war, in einem umschriebenen Be
zirk zwischen 10 und 20° aber auch für Weiß völlig absolut angegebe
wurde. Außerhalb dieses Ringskotoms, welches sich in seiner ganze
Ausdehnung bis zu 30° erstreckte, wurden große blaue und gelbe Ob
jekte, auch rote hier und da erkannt. Das linke Auge war vollkomme
normal bei voller Sehschärfe und ungestörtem Gesichtsfeld. Es wurd
damals die Diagnose auf einen entzündlichen retrobulbären Sehne
venprozeß gestellt und die Rücksendung des Patienten als dienstun
fähig in die Heimat empfohlen. Diese fand aber nicht statt, da G
seinen Dienst bei einer Eisenbahnbaukompagnie auch trotz der Seh
störung ausfüllen konnte. Er blieb bis zum Kriegsende im Felde, be
fand sich nur 1916 einmal wegen nervöser Erschöpfung 10 Woche
lang im Lazarett. In den folgenden Jahren besserte sich das Sehver
mögen des rechten Auges nicht. Da aber sonstige Beschwerden nich
auftraten und besondere Anforderungen an sein Sehvermögen in se
nem Beruf als Versicherungsbeamter nicht gestellt wurden, beachtet
Gö. die Störung des rechten Auges nicht weiter. Erst im Septembe
1923 traten heftige Kopfschmerzen auf, die bis in der Stirn- un
Schläfengegend lokalisiert waren und mit häufigem Erbrechen un
Schwindelgefühl einhergingen; auch nahm das Sehvermögen des rech
ten Auges nunmehr weiter deutlich ab und auch das linke Auge ver
schlechterte sich. Er wurde von seinem Hausarzt jedoch erst am 17.
1924 zur Beobachtung in ein allgemeines Krankenhaus überwiesen
wo er bis zum 30. 1. 1924 verblieb. Der Zustand verschlechterte sich
es trat eine Abnahme der geistigen Fähigkeiten und eine Unsicherhe
beim Gehen auf; auch hatte er über Sausen im Kopf zu klagen. Di
Untersuchung ergab eine Abduzensparese des rechten Auges, eine Seh
nervenatrophie dieses Auges und eine Neuritis optica des linken mi
einer Blutung in der Nähe des Sehnerven. Das Sehvermögen war recht
auf $^1/_{50}$, links auf $^2/_3$ herabgesetzt. Die Wa.-Reaktion war negativ
Die Lumbalpunktion ergab eine ziemlich starke Druckerhöhung, je
doch vollkommen normalen Liquor. Auch in diesem war der Wasse
mann negativ. Sonstige körperliche Symptome fehlten völlig. Es wurd
nunmehr im Krankenhaus die Wahrscheinlichkeitsdiagnose m u l
t i p l e S k l e r o s e gestellt und eine Arsenikkur begonnen. Im weitere
Verlauf trat noch eine leichte linksseitige Facialisparese ein, doch
besserte sich der Allgemeinzustand, so daß G. wieder nach Hause ent
lassen wurde, wo der Hausarzt die Arsenkur fortsetzte. Der Patien
begab sich dann in die Behandlung eines Homöopathen, der ihn mi
Medikamenten, mit Skarifizierung hinter dem Ohr und Durchstrah
lung des Kopfes mit einem Hochfrequenzapparat behandelte. Di
Schmerzen sollen daraufhin nachgelassen haben, jedoch verfiel da
Sehvermögen des linken Auges immer mehr. Er suchte deshalb ein
Universitäts-Augenklinik auf, wo eine genaue Untersuchung vorge

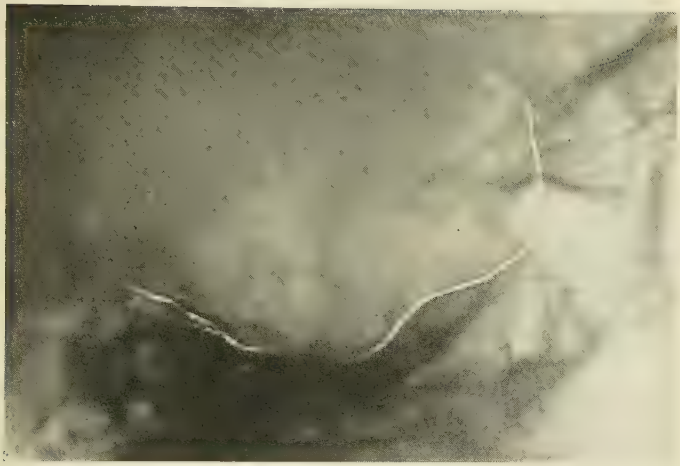

Abb. 1.



Abb. 2.

Abb. 3.

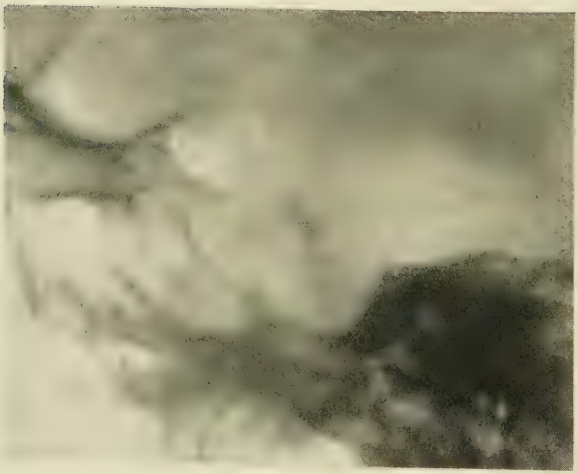

Abb. 4.

nommen werden sollte. G. verweigerte nun aber die Blutentnahme und sonstige notwendige Maßnahmen und verließ die Klinik wieder. Da er inzwischen die Adresse von Herrn Professor Jeß als seinem erstbehandelnden Arzt im Felde erfahren hatte, suchte er am 10. 7. 1924 die Augenklinik in Gießen auf. Hier wurde auf dem rechten Auge eine atrophische Stauungspapille, auf dem linken Auge eine in Atrophie übergehende Stauungspapille festgestellt; außerdem bestand eine rechtsseitige Abduzenslähmung. Das Sehvermögen war rechts völlig erloschen, links auf $^{5}/_{10}$ z. T. herabgesetzt. Das Gesichtsfeld des linken Auges zeigte eine ausgesprochene temporale Hemianopsie, auch wurde eine deutliche hemianopische Pupillenstarre mit dem Hemikinesimeter festgestellt. Die Röntgenaufnahme bestätigte dann, daß es sich hier um einen Hypophysentumor handelte, da sich eine vollkommene Destruktion des Türkensattels und Ausbuchtung der Schädelbasis ergab (s. Abb. 1).

Als Behandlung kam nur die Röntgenbestrahlung in Frage, die sofort eingeleitet wurde.

Nach der ersten Bestrahlung, die im Juli 1924 vorgenommen wurde, trat keine Besserung ein; die zweite Bestrahlung im September 1924 brachte ebenfalls keinen nennenswerten Erfolg: Die Kopfschmerzen verschwanden zwar, Visus und Gesichtsfeld nahmen eher etwas ab. Erst nach der dritten Bestrahlung im Oktober 1924 trat eine deutliche Veränderung insofern ein, als das Allgemeinbefinden dauernd gut blieb und im Visus- und Gesichtsfeldbefund ein Stationärbleiben bzw. eine erhebliche Besserung erreicht wurde. Das Gesichtsfeld des linken Auges zeigte bei der Aufnahme eine vollständige Hemianopsie für Weiß und Farben. Die vorhandene Gesichtsfeldhälfte war normal. Es trat sehr bald (vom 10. 7. 24 bis 16. 10. 24) eine solche Einengung ein, daß die Grenzen für Weiß zwischen 20 und 30, die für Grün zwischen 0 und 10 angegeben wurden. Nach der dritten Bestrahlung wurde das Gesichtsfeld allmählich weiter, so daß die Grenzen im Mai 25 wieder annähernd normal waren. Dieser Befund bestand auch noch bei der letzten Untersuchung im März 31 wenigstens für Weiß, Blau und Gelb, Grün und Rot wurden zeitweise nicht erkannt.

Der Visus des linken Auges war bei der Aufnahme 5/10 z. T. und nahm bis kurze Zeit nach der dritten Bestrahlung auf 5/25 ab. Es tratt dann wieder eine Besserung auf 5/15 ein. Vom Januar 28 ab nahm das Sehvermögen dauernd ab; es wurde damals ein hinterer Schalenstar von der typischen Form des beginnenden Röntgenstares festgestellt. Der Visus betrug bei enger Pupille 5/35, bei weiter 5/15, bei der letzten Untersuchung im März 1931 nur noch 1/35 bzw. 1,5/25.

Bestrahlungstechnik:

16. 7. 1924: Linke und rechte Schläfe etwa 50% der HED auf die Oberfläche.

3.—8. 9. 1924: Rechte und linke Schläfe und Nackenfeld etwa 50% der HED pro Feldoberfläche.

18.—23. 10. 1924: Gesichtsfeld und Scheitelfeld je 100% der HED, linke und rechte Schläfe der HED auf die Oberfläche.

Im ganzen erhielt G. in drei Monaten drei Serien von zusammen 5,9 HED auf die Oberfläche, was etwa zwei HED auf den Tumor ausmachen dürfte (Berechnung des Herrn Dr. du Mesnil).

Seit dieser Bestrahlung hat der Hypophysentumor sich offenbar nicht vergrößert. Die Herabsetzung des Sehvermögens war lediglich auf den jetzt zur Entwicklung kommenden Röntgenstar zurückzuführen. Dieser Röntgenstar war im Jahre 1932, also acht Jahre nach der Bestrahlung, vollkommen reif geworden. Er wurde mit gutem Erfolg extrahiert und das Sehvermögen betrug, nachdem auch der Nachstar noch diszidiert war und nach Korrektion der Linsenlosigkeit durch + 10 Ds. mit + 1,5 D.Cyl. 60^0 = 6/20 der Norm. Das nasale Gesichtsfeld des linken Auges hat sich seit dem Jahre 1924 nicht wesentlich verschlechtert, wenigstens für die Weißaußengrenzen und die Blaugelbgrenzen. Der Rotgrünsinn allerdings war schließlich völlig verloren gegangen. Irgendwelche subjektiven Beschwerden waren in der ganzen Zeit nach der Bestrahlung nicht mehr aufgetreten und wiederholte Kontrollen konnten eine wesentliche Veränderung des objektiven Befundes nicht feststellen.

Wir dürfen demnach wohl annehmen, daß die intensive Röntgenbestrahlung im Jahre 1924 den seit dem Jahre 1915 ganz langsam gewachsenen Tumor verkleinert resp. am Weiterwuchern für dauernd verhindert hat. Der Patient, der nach der Bestrahlung sogar eine neue Ehe eingegangen war, fühlt sich im allgemeinen durchaus wohl und kann sogar trotz seines beschränkten Sehvermögens sich im buchhändlerischen Betriebe betätigen.

Fall 2. A. Pr., Hegemeister, 59 Jahre alt.

Pr. hat angeblich seit drei Jahren Sehbeschwerden, besonders auf dem linken Auge. Früher habe er immer gut gesehen, auch in letzter Zeit seinen Posten als Hegemeister noch ganz ausfüllen können. Lediglich längere schriftliche Arbeit hätten ihm Mühe gemacht und er habe daraus gemerkt, daß seine Augen nicht in Ordnung seien. Aus diesem Grunde kam er im Juli 1924 zur Untersuchung.

Der Augenbefund vom 23. 7. 1924 war folgender: Bulbi reizlos, brechende Medien klar, Fundus o. B. Der Visus betrug R. 5/10 z. T. mit + 3,5 Ds. wurde N. I gelesen. L. wurden Handbewegungen exzentrisch wahrgenommen. Die Gesichtsfelder ergaben ein vollständiges Fehlen der temporalen Hälften, geringe konzentrische Einengung der nasalen Hälften für Weiß und Farben, links stärker als rechts. Bei diesem Gesichtsfeldbefund ist es erstaunlich, daß Pat. seinen Beruf noch hat ausüben können, insbesondere ihm auch das Schießen auf der Jagd noch ohne Schwierigkeiten möglich war. Der Verdacht, daß es sich um einen Tumor im Bereich der Sehbahn handeln könnte, wurde durch die Röntgenaufnahme bestätigt. Diese zeigte eine starke Erweiterung und Zerstörung der Sellakonturen (s. Abb. 2), die Proc. clin. post. fehlen vollständig. Es fanden sich keine Anhaltspunkte für akromegalische Veränderungen. Es wurde daraufhin Herrn Pr. geraten, sich sofort einer Röntgenbestrahlung zu unterziehen, die auch Anfang August 1924 von zwei Feldern aus (rechte und linke Schläfe) vorgenommen wurde (je 50% HED auf die Oberfläche). Die Bestrah-

lung wurde gut vertragen, es änderte sich im Augenbefund wenig, hemianopische Pupillenstarre konnte einwandfrei nachgewiesen werden. Im September 1924 wurde eine zweite Bestrahlung ausgeführt, diesmal wurde ein Nackenfeld hinzugenommen (rechte und linke Schläfe je 50% HED, Nacken 30% HED auf die Oberfläche). Auch diese Bestrahlung wurde anstandslos vertragen. Pat. kam dann im Oktober 1925 zur Nachuntersuchung, der Befund war im wesentlichen unverändert, bis auf eine leichte Abblassung besonders der linken Papille. In der Folgezeit wurde der Visus rechts schlechter und betrug im November 1926 nur noch $^5/_{25}$ auf dem rechten Auge, links war er unverändert. Auch das linke Gesichtsfeld zeigte eine stärkere Einengung gegen früher; beide Papillen waren blaß; an dem Röntgenbild hatte sich nichts geändert. Es wurde dann eine dritte Bestrahlung der Hypophysengegend von den Schläfen und dem Nacken aus vorgenommen (je 75% der HED auf die Oberfläche), die ebenfalls keine Nebenerscheinungen hervorrief. Nach dieser dritten Bestrahlung trat eine deutliche, subjektive und objektive nachweisbare, Besserung ein. Pat. erkannte links Finger in 1 m Abstand. Rechts hob sich das Sehvermögen bis zum 21. 8. 1929 auf 5/10, links sogar bis auf 5/35. Bei der letzten Untersuchung im Januar besaß Pat. rechts fast volle Sehschärfe (5/7,5), links einen Visus von 0,5/20 z. T. Die Gesichtsfelder zeigten vor der Behandlung wie schon erwähnt, eine typische bitemporale Hemianopsie mit geringer konzentrischer Einengung besonders auf dem linken Auge. Nach der Behandlung wurde zweimal ein Ausfall im oberen inneren Quadranten, einmal davon auch im unteren inneren Quadranten festgestellt, der aber jedesmal bei der nächsten Untersuchung wieder verschwunden war. Der letzte Befund im Januar 1931 läßt immer noch, besonders links, eine geringe konzentrische Einengung erkennen, so daß der Gesichtsbefund als stationär geblieben bezeichnet werden darf. Auch das letzte Röntgenbild entspricht vollständig den früher angefertigten.

Bestrahlungstechnik:

Der Patient erhielt also im Jahre 1924 240% der HED auf die Oberfläche, was in diesem Falle etwa 102,5% Herddosis bedeutete. Sodann bei eintretender Verschlechterung im Jahre 1926 nochmals 225% der HED auf die Oberfläche. Davon dürften 88,5% den Tumor erreicht haben, so daß die Herddosis im ganzen 1,9 HED betragen hat. Bis zum Jahre 1931 war dann der Zustand, nach Visus und Gesichtsfeld zu urteilen, stationär geblieben. Subjektive Beschwerden, insbesondere Kopfschmerzen waren nicht mehr aufgetreten.

Fall 3. Fr. Vie., Landwirt, 44 Jahre alt.

Vater und Mutter haben angeblich schlecht gesehen. Er selbst sieht auch schon seit früher Jugend mit dem linken Auge schlechter als mit dem rechten. Seit etwa einem Jahr will er bemerkt haben, daß das Sehen auf dem linken Auge noch mehr abgenommen habe. Gegenstände und Personen, die sich ihm von links hinten und außen

nähern, erkennt er erst, wenn sie ihm ziemlich nahe sind. Auf Ra seines Arztes kam er dann zur Untersuchung in die Augenklinik.

Befund im September 1925:

Brechende Medien klar, Pupillen reagieren prompt; es bestel beiderseits, links stärker als rechts, eine deutliche hemianopische Pu pillenschwäche entsprechend einer temporalen Hemianopsie. Das Seh vermögen beträgt rechts 5/7,5 mit — 1,0 Ds. N. I, links 5/15, mit — 1,0 Ds. N. II. Die Papillen erweisen sich beide, besonders die linke etwas blaß; es besteht eine beiderseitige atrophische Excavation, recht am Sehnerveneintritt kleiner Conus temporalis. Die Gesichtsfel der zeigen rechts eine für Farben vollständige, für Weiß unvollstän dige, links eine vollständige Hemianopsie der temporale Hälften. Das Röntgenbild läßt eine starke Erweiterung de Sella (s. Abb. 3) erkennen, so daß aus diesem Befund die Diagnos Hypophysentumor gestellt wird.

Die angeratene Röntgenbestrahlung der Hypophysengegend wir am 16. 9. 1925 von drei Feldern aus verabreicht (rechte und link Schläfe je 75% HED, Nacken 100%); es traten geringe subjektiv Beschwerden auf, die nach einigen Tagen wieder schwanden. Ein zweite, der vorigen entsprechende Bestrahlung fand im Oktober 192 statt und wurde gut vertragen. Bis Januar 1926 besserte sich der Visu beiderseits auf 6/7,5. Im unteren äußeren Quadranten des rechten Ge sichtsfeldes wurden außer Rot wieder alle Farben an normaler Stell wahrgenommen, die Linie für Rot deckt sich mit der Mittellinie. In oberen äußeren Quadranten werden Farben und Weiß nicht erkannt Patient wurde dann auf Anfang Februar zu einer dritten Bestrahlung bestellt, ist aber inzwischen trotz mehrmaliger Aufforderung nicht mehr erschienen bis Januar 1931. Der Befund war bis auf den Visus und das rechte Gesichtsfeld unverändert. Ersterer betrug rechts 5/20 links 5/25 und hat sich somit in diesen vier Jahren verschlechtert Letzteres zeigt eine geringe konzentrische Einengung für Farben Diese werden jedoch auch jetzt im oberen äußeren Quadranten er kannt. Das Röntgenbild zeigt gegen früher keine Veränderung.

Patient erhielt also in einem Abstand von sechs Wochen zweima 250% der HED, verteilt auf beide Schläfen und den Nacken, wovon schätzungsweise 177%, also 1,77 HED die Hypophysengegend erreich haben dürften.

Fall 4. M. Fl., Ehefrau, 31 Jahre alt.

Patientin wurde angeblich 1917 zwecks Einstellung als Schaff nerin an der Bahn auf ihr Sehvermögen und ihre Farbentüchtigkei untersucht, die normal gewesen sein sollen. Vor einem Jahr merkte sie, daß sie rechts schlechter sah als bisher und begab sich zu einem Augenarzt. Sie konnte die größeren Zahlen aber noch gut lesen (ge naue Angaben fehlen). Im Oktober 1926 kam sie in die Augenklinik und es wurde folgender Befund erhoben:

Klagen über Ameisenlaufen auf der rechten Gesichtshälfte und starke Kopfschmerzen besonders über dem rechten Auge. Visus links 5/5, rechts Fingerbewegungen in 1 m Abstand. Patient kam dann im

März 1927 zur Aufnahme. Es wurde ein Strabismus divergens und Ptosis rechts festgestellt. Die rechte Pupille war weit und reagierte nicht auf Licht und Convergens, wohl aber consensuell. Die Blickbewegung des rechten Auges war eingeschränkt, am stärksten nach oben, weniger nach unten. Brechende Medien klar. Im Fundus fanden sich außer einer blassen Papille rechts keine Besonderheiten. Der Visus betrug links noch 5/5, rechts bestand Amaurose. Das linke Gesichtsfeld zeigte eine konzentrische Einengung für gelb, war sonst aber normal. Die Röntgenaufnahme zeigte eine tiefe Excavation der Hypophysengegend mit starker Schrumpfung der Sellakonturen (s. Abb. 4), wodurch die Diagnose „Tumor in der Hypophysengegend" sichergestellt wurde. Angesichts der totalen Atrophie des rechten Sehnerven und des normalen Gesichtsfeldes des linken Auges mußte hier ein Tumor vermutet werden, der seinen Druck besonders auf das Chiasma vorn rechts ausübte, die gekreuzten Fasern des linken Sehnerven aber nicht tangierte.

Im April und Mai 1927 fand dann die erste Bestrahlung in vier Etappen statt. Am 6. 4. rechte Schläfe, am 14. 4. linke Schläfe, am 13. 5. und 18. 5. Scheitelfeld je 66% der HED, zusammen also in sechs Wochen 264% der HED auf die Oberfläche.

Im August und September 1927 zweite Bestrahlung in drei Etappen. Am 9. und 12. 8. rechte und linke Schläfe, am 29. 9. Stirn je 66% = 198% der HED auf die Oberfläche.

Im Januar 1928 dritte Bestrahlung in vier Etappen. Am 19. 1. rechte Schläfe (Hypophysenfeld), am 20. 1. linke Schläfe hinter dem vorigen Feld, am 20. 1. Scheitelmitte, am 21. 1. linke Schläfe je 66% = 264% der HED.

Die Patientin erhielt also 7,26 HED (Oberfläche) im Verlauf von $^3/_4$ Jahren, was etwa einer Tiefenwirkung von 2,4 HED entspricht.

Der Erfolg war, daß der Tumor der Hypophysengegend bis zum Jahre 1931 keine weitere Verschlechterung des Sehvermögens und des Gesichtsfeldes des linken Auges hervorrief, daß auch sonstige Störungen außer denen der rechten Gesichtsseite nicht auftraten.

Wegen der besonderen Lageverhältnisse an der Schädelbasis und ihrer Umgebung ist die exakte Diagnose der Tumoren der Hypophysengegend meistens leicht, mitunter aber mit Schwierigkeiten verbunden. Neben Allgemeinerkrankungen, die zu sekundären Prozessen im Verlaufe der Sehbahn und damit zu Sehstörungen führen können, kommen die verschiedensten primären Prozesse vor. Diese können in der Sehbahn selbst ihren Sitz haben oder von der Nachbarschaft aus durch mechanische Wirkung zu den erwähnten Augensymptomen führen.

Bei meinen vier Fällen haben sich keinerlei Anhaltspunkte dafür ergeben, daß für die Störungen der Sehbahn solche Allgemeinerkrankungen verantwortlich gemacht werden könnten, welche oft mit intrakraniellen Prozessen einhergehen. Differential-diagnostisch kommen hier Erkrankungen wie tertiäre und quaternäre Lues, multiple Sklerose, Tbc., ferner Encephalitis, Meningitis, Arteriosklerose, Abszesse,

Keilbeintumoren, endlich bestimmte erbliche Augenerkrankungen un Intoxikationen usw. nicht in Betracht, denn diese hätten alle auc außerhalb des Auges zu verschiedenen somatischen Symptomen Ve anlassung gegeben.

Bei derartigen Symptomen (Gesichtsfeldeinschränkung, Opticus trophie etc.), wie sie bei meinen Fällen mehr oder weniger ausgespr chen allein bestehen, wird man unter allen Umständen zur Klärun der Diagnose die Röntgenaufnahme heranziehen müssen. Die Rön genuntersuchung hat auch hier tatsächlich gezeigt, daß pathologisch Prozesse in der Sellagegend die Ursache für die Augenstörungen al gaben; denn in allen Aufnahmen ließ sich eine mehr oder mind weitgehende Veränderung der Knochenconfiguration in der Hy.-Gegen feststellen. Nun sind es aber die verschiedensten Prozesse, die durc Druckwirkung (Tumor im weiteren Sinne des Wortes) zu solche Veränderungen führen können. Aus den anatomischen Verhältnisse ergibt sich die Verschiedenartigkeit der pathologischen Vorgänge ohn Schwierigkeit. Die Tumoren der Hy. selber, sowohl die der Aden und Neurohypophyse, als auch die des Hy.-Stieles habe ich schon ein gangs genauer erörtert. Von den Hirnhäuten ausgehende Meningeom kommen ebenfalls in Betracht; sie werden vielfach als Duraendoth liome und Psammome bezeichnet. Cushing meint, daß diese Tum ren mit Vorliebe vom Tuberculum sellae, den Keilbeinflügeln und de Olfaktoriusgrube ausgehen. Ferner sind es Geschwülste des Hyp thalamus, Hydrocephalus des III. Ventrikels oder Tumoren der Seh bahn selbst (Gliome) oder des Knochens (Osteome, Sarkome), die ein mechanische Schädigung der Sehbahn bedingen können.

Aus der exakten Augenuntersuchung und Gesichtsfeldprüfun verbunden mit dem Röntgenbild kann häufig die genaue Lokalisatio des Tumors festgestellt, sein pathologischer Charakter abe auch mit anderen Untersuchungsmethoden, in den seltensten Fälle diagnostiziert werden. Die Strukturveränderungen, die röntgenologisch an der Sella nachweisbar sind, bieten je nach dem Sitz des Tumor ein charakteristisches Bild, worauf ich oben schon kurz hingewiese habe. Bei den intrasellaren Tumoren zeigt die Sella bei seitlicher Rönt genaufnahme eine Erweiterung und Vertiefung, ihre Längs- und Tie fendurchmesser sind also vergrößert. So kann der Boden des Türken sattels viel dünner erscheinen und nach unten rücken. Das Dorsum sellae bleibt lange erhalten, wird aber dünner und kann verlänger und reponiert aussehen. Die proc. clin. ant. atrophieren leicht un werden nach oben gebogen, ebenfalls bleiben die proc. clin. post. lang Zeit bestehen, erfahren aber in späteren Stadien häufig eine Verkür zung.

Die suprasellaren Tumoren können gelegentlich, besonders in Frühstadium, ohne röntgenologische Veränderung der Sella einher gehen, so daß man bei diesem negativen Befund, aber vorhandene Gesichtsfeldstörungen etc. dennoch einen Tumor der Hy.-Gegend i Erwägung ziehen muß. Je nach ihrer Größe und Wachstumsrichtun werden sie aber häufig zu einer Veränderung der Sella führen, di Schüller als Schüsselform bezeichnet, wozu eine ausgesprochen

Vertiefung sich erst in den Spätstadien gesellt. Das Dorsum wird verkürzt und kann schließlich vollständig fehlen. Die proz. clin. ant. erscheinen ausgezogen, lang und atrophisch.

Das Röntgenbild der intrakraniellen Tumoren stellt eine Kombination der Strukturveränderungen dar, wie ich sie soeben für die suprasellaren und intrasellaren Tumoren beschrieben habe, sie geben aber im wesentlichen das Bild eines suprasellaren Tumors ab. Während das Röntgenbild bei den gutartigen Tumoren der Hy.-Gegend scharfe Sella- bzw. Knochenkonturen aufweist, führen die malignen Tumoren je nach Sitz oder Ausbreitung zu Arrosionen und Defekten, die sich uns durch unscharfe und verwaschene Zeichnung präsentieren. Sie können das Dorsum zerstören und im weiteren Verlauf auf die benachbarte Schädelbasis übergreifen bzw. in die Keilbeinhöhle durchbrechen.

Abgesehen von den Visus- und Gesichtsfeldeinschränkungen, den wesentlichen Symptomen bei Neoplasmen der Chiasmagegend, kommen noch verschiedene andere Symptome von Seiten des Auges in Betracht. Braunstein beobachtete einfache Opt.-Atrophie in 56%, Atrophie nach Neuritis in 18%, Stauungspapille in 12%, bitemporale Hemianopsie in 41%, konzentrische Einschränkung in 4% und homonyme Hemianopsie in 5% seiner Fälle. Ferner sind Augenmuskelstörungen, Veränderungen der Pupillenreaktion und Exophthalmus zu nennen, von denen der letztere aber selten vorkommt. Außer der Gesichtsfeldeinschränkung bestand in meinem 1. Fall eine Stauungspapille bzw. Atrophie nach Stauungspapille und Abduzensschwäche, bei meinem 2. Fall ein leichter Nystagmus rotator., beim 4. Fall eine Beteiligung des Trigeminus und Oculomotorius und geringer Exophthalmus; einfache Atrophie in mehr oder weniger fortgeschrittenem Stadium wurde bei den Fällen 3 und 4 konstatiert.

Die eben erwähnten „Neben"-Symptome sind für die Diagnose hinsichtlich der Lage des Tumors von untergeordneter Bedeutung, diese hat sich vielmehr auf den beiden Kardinalsymptomen — das dritte Hauptsymptom, das der allgemeinen innersekretorischen Störungen liegt ja bei meinen Fällen nicht vor — der Gesichtsfeldeinschränkung und der Strukturveränderung der Sella (Röntgenbild) aufzubauen. Trotz häufiger Schwierigkeit der speziellen Diagnose möchte ich doch einen Versuch derselben bei meinen Fällen nicht unterlassen, wenn sie auch für die Durchführung der Röntgenbehandlung unwesentlich ist.

Bei Fall 1 besteht eine typische temporale Hemianopsie des noch sehtüchtigen Auges. Das Röntgenbild zeigt eine Vertiefung und Erweiterung der Sella in sehr starken Ausmaßen, besonders nach hinten. Die Proc. clin. post. sind nicht mehr zu erkennen, während die Proc. ant. nur wenig verändert erscheinen. Es handelt sich demnach mit größter Wahrscheinlichkeit um einen suprasellar entstandenen Tumor, der von hinten her in die Sella eingebrochen und mehr nach der rechten Seite gewachsen ist; denn das rechte Auge ist amaurotisch, das linke typisch temporal hemianopisch. Die Abduzensschwäche des rechten Auges spricht auch in diesem Sinne.

Ähnliche Verhältnisse liegen bei Fall 2 vor. Auch hier besteht eine Ausweitung der Sella nach allen Richtungen, jedoch nicht in ganz so

hohem Grade wie bei Fall 1. Ebenso fehlen die Proc. clin. post. vol ständig, während die Proc. ant. nur wenig verkürzt sind. Man kan hier gleichfalls einen suprasellaren Tumor annehmen, der, nach de besonderen Hemianopsie zu urteilen, eine mehr mediane Lage einnimm

Im Röntgenbild des 3. Falles sieht man eine Erweiterung de Sella besonders nach hinten, ohne daß eine stärkere Vertiefung stat gefunden hat. Die Proc. clin. post. sind sehr dünn, ausgezogen un nach hinten oben verlagert. Die Proc. ant. sind etwas verkürzt un scharf konturiert. Dieser Befund spricht für einen intrasellar gelegnen Tumor, der die Sellaöffnung auseinanderdrängt. Dafür brin auch die Gesichtsfeldprüfung einen weiteren Beweis. Neben der ch rakteristischen temporalen Hemianopsie auf dem linken Auge ist d Einengung auf dem rechten Auge hauptsächlich auf den oberen te poralen Quadranten beschränkt. Der Tumor hat also vorwiegend d linke Chiasmahälfte getroffen.

Bei Fall 4 ergibt sich aus dem Röntgenbild, daß die gesamte Sell grube erweitert und vertieft ist, die Proc. clin. ant. schmal, stark nac oben gebogen und nur an der Spitze unscharf sind. Die Proc. cli post. sind im ganzen unscharf und erheblich geschrumpft. Bei de Schrägaufnahme, wie ich sie im Bilde zeige, tritt deutlich hervor, da der eine Proc. clin. post. zum großen Teil, wenn auch schattenhaf vorhanden ist, während der andere bis auf einen geringen Rest ve schwunden ist. Für das stärkere Wachstum des Tumors nach ein Seite spricht auch die Amaurose des rechten Auges, die Einschränkun auf dem linken dagegen ist konzentrisch und relativ gering. Die stä ker excavierte Seite der Sella dürfte also die rechte sein. Daß es sic um einen intrasellar entstandenen Tumor handelt, beweist auch da Wiederauftreten eines kleinen Gesichtsfeldes für Weiß im inneren u teren Quadranten des rechten Auges nach der Bestrahlung. Die Sym tome Ameisenlaufen, Ptosis und Exophthalmus rechts deuten ebenfal auf einen stärkeren Druck auf dieser Seite hin.

Nachdem bei meinen vier Fällen die Diagnose „Tumor in de Hy.-Gegend" feststand — andere in Frage kommende Prozesse kon ten vollkommen ausgeschlossen werden, wobei also auch eine medik mentöse oder organtherapeutische Behandlung nicht in Betracht ka —, handelte es sich um die Entscheidung, ob man operativ oder ko servativ (Strahlen) vorgehen soll. Das Ideal der Radikaloperation i den Tumor mit einem Schlage restlos zu beseitigen. Dies wird ma aber nur dann erreichen, wenn die Geschwulst einen besonders gün stigen Sitz aufweist, nicht zu groß und gut abgegrenzt ist, oder wen es sich um eine Zyste handelt, die entweder herausgeschält oder durc Entfernung ihres Inhalts verkleinert werden kann. Man muß sich ab darüber klar sein, daß ein solcher Eingriff großes technisches Könne und ausgedehnte Erfahrung voraussetzt, wie sie bei dem noch relat neuen Verfahren nur wenige Chirurgen und Laryngologen besitzen und daß außerdem nur in wenigen Fällen eine vollständige B seitigung gelingt. Und doch sind die Ergebnisse der Operation tro nur teilweiser Entfernung der Geschwulst ziemlich günstig, was wo vorwiegend auf eine druckentlastende Wirkung zurückzuführen is

Dasselbe kann man aber in der überwiegenden Mehrzahl der Fälle, wie oben betont, mit der Röntgenbehandlung erreichen. Ich möchte mich hier der Ansicht anschließen, daß in allen Fällen von Hy.-Tumor mindestens zunächst eine Bestrahlung zu versuchen ist. Bei starken Hirndruckerscheinungen, die infolge der Bestrahlung zur akuten Gefahr gesteigert werden können, ist eine vorherige Entlastungstrepanation gegebenenfalls angezeigt. Von verschiedener Seite (Vogt, v. Szily, Fleischer) wird die Ansicht vertreten, daß dann, wenn ein progressiver Verfall des Sehvermögens vorliegt, bzw. mit dem baldigen Eintritt völliger Amaurose zu rechnen ist, die strikte Indikation zur Operation gegeben ist. Meine Fälle 1 und 2 beweisen jedoch, daß auch bei quoad visum schlechter Prognose die Röntgenbestrahlung den weiteren Verfall mindestens aufzuhalten geeignet ist; bei dem zweiten konnte sogar über das Stationärbleiben hinaus eine deutliche Besserung von Visus und Gesichtsfeld erreicht werden. Bei dem anderen Fall sind die Hirndrucksymptome in Gestalt von Kopfschmerzen, Erbrechen, Schwindel und Abnahme der Merkfähigkeit vollständig zum Schwinden gebracht worden. Das Kriterium des Bestrahlungserfolges, nämlich die Besserung der Augensymptome, kann bei diesem Fall nicht herangezogen werden, weil die nach der Bestrahlung aufgetretene Catarakt das wirklich vorhandene Sehvermögen verdeckt. Bei der langen Dauer der Erkrankung und dem schon fast zehn Jahre bestehenden schlechten Sehvermögen ist eine weitgehende Besserung des letzteren wohl kaum zu erwarten gewesen, da der Opticus schon irreparabel geschädigt sein muß. Bei den anderen Fällen, die in einem früheren Stadium zur Behandlung kamen, ist auch die Besserung in höherem Grade eingetreten; Fall 3 weist neben einer deutlichen Verbesserung des Visus des schlechteren Auges eine erhebliche Ausdehnung der Gesichtsfelder auf, bei Fall 4 war zwar der Visus des schlechteren Auges nicht mehr zu beeinflussen, im Gesichtsfeld dagegen trat wieder ein kleiner Bezirk für Weiß auf, während die Einschränkung auf dem anderen Auge ganz verschwand.

Man beobachtet bei den Patienten fast regelmäßig, daß zuerst die Erscheinungen des intrakraniellen Druckes, also Kopfschmerzen, Schwindel, Erbrechen etc. unter der Bestrahlung weichen. Erst nach einiger Zeit bessern sich auch die Augensymptome, sofern nicht schon eine irreparable Schädigung der Optici Platz gegriffen hat. Am Fundus wird man dann gewöhnlich keine Veränderung feststellen können, die Atrophie bleibt. Doch ist man mitunter erstaunt, wie gut das Sehvermögen trotz hochgradiger Abblassung des Opticus ist.

Im ganzen genommen bringen meine vier Fälle aufs neue einen Beweis dafür, daß die Strahlenbehandlung der Hy.-Tumoren so Gutes zu leisten vermag, daß sie zunächst stets in Anwendung gebracht werden sollte, wenn nicht die günstigsten Bedingungen zur Vornahme der Operation vorliegen, wobei natürlich die Frage des Operateurs eine große Rolle spielt.

Die Erfahrung anderer Autoren — sozusagen aller, welche von der Strahlenbehandlung der Hy.-Tumoren Gebrauch gemacht haben — und meine eignen Beobachtungen legen dar, daß die Prognose der

röntgenbestrahlten Fälle quoad vitam eine gute ist, wenn keine sp
zifische Malignität vorliegt. Quoad visum und Gesichtsfeld ist s
ebenfalls relativ gut, um so besser, je früher die Fälle zur Behandlu
kommen. Es ist jedoch nötig, die Patienten einer regelmäßigen Ko
trolle zu unterwerfen, um dann gegebenenfalls eine neue Bestrahlu
vorzunehmen oder die Operation zu empfehlen. Nach längerem St
tionärbleiben kann nämlich eine plötzliche Progredienz eintreten, od
der Tumor sich den erneuten Bestrahlungen gegenüber refraktär e
weisen.

Um sich über die Bestrahlungserfolge ein Urteil bilden zu könne
ist die Ausdehnung der Kontrolle über Jahre erforderlich; denn gera
bei langsam wachsenden Tumoren kann zunächst für einige Zeit e
günstiges Resultat vorgetäuscht werden, ohne daß überhaupt eine Wi
kung auf den Tumor selbst stattgefunden hätte. In meinen Fällen b
trägt die Beobachtungsdauer zwischen drei und sechs Jahren, eine Ze
welche zu dem Schluß einer eingetretenen Besserung ausreicht; d
Beobachtung muß aber fortgesetzt werden.

Wenn man sich von der biologischen Wirkungsweise der Rön
genstrahlen auf Tumoren eine Vorstellung machen will, so ist voraus
zusetzen, daß Tumorgewebe und normales Gewebe den sie treffende
Strahlen gegenüber sich different verhalten. Die Nervenzellen werde
erst durch so hohe Röntgendosen geschädigt, wie sie in der Therap
nicht zur Anwendung gelangen. Die normale Hy. des erwachsene
Tieres erleidet durch Röntgenbestrahlung keine besondere Veränd
rung, jedenfalls behielt nach Trendelenburg eine mit hohe
Dosen bestrahlte Hy. ihre volle pharmakologische Wirksamkeit. A
ders verhält sich die Hy., wenn eine Schädigung vorliegt, sei es nu
daß diese durch ein Plus oder ein Minus von Gewebe zustande komm
z. B. wird das Adenom meistens durch Bestrahlungen zu einer ta
sächlichen Verkleinerung veranlaßt. Strauß sah beim Tierversuch
daß sich das Kolloid der Hy. nach der Bestrahlung verringert
Er hält es für möglich, daß für die Rückbildung des Adenoms d
gleiche Vorgang zutrifft. Wenn auch manche Tumoren der Hy.-G
gend eine gewisse Radiosensibilität aufweisen — bei Teratomen un
Zysten ist dies natürlich ausgeschlossen — so haben doch mehrfac
Sektionen ergeben (Nemenow und Jugenburg), daß trotz gün
stiger Strahlenwirkung eine Beeinflussung oder Verkleinerung de
Tumors nicht stattgefunden hat. Hierfür ist die Erklärung herang
zogen worden, daß die Röntgenstrahlen auf die secernierenden Zelle
der Plexus im Sinne einer Sekretionshemmung einwirken, daß als
der Effekt auf eine Beseitigung der Liquorspannung zurückzu
führen ist (Sgalitzer); auch an eine Erhöhung der Resorptions
fähigkeit der Gehirnzellen ist gedacht worden (Marburg). Ein ähn
licher, sekundärer, druckentlastender Vorgang kann auch für die obe
erwähnten spontanen Remissionen als Ursache in Betracht kommen
wodurch die Besserung dann vorgetäuscht wird. Als mögliche Ge
schehnisse (Baensch) seien die Entleerung von Zysten, der Abflu
eines Hydrozephalus int. occlusus durch Lösung von Verklebunge
und, besonders in Spätstadien, die Sprengung der sella erwähnt.

Bei der Radiotherapie der Tumoren innerhalb des geschlossenen Schädelraumes speziell der Hy.-Gegend müssen gewisse Eventualitäten und Gefahren gekannt und nach Möglichkeit vermieden werden. Radionekrosen und toxische Zufälle, wie sie gelegentlich nach der Bestrahlung großer Geschwülste anderer Organe beobachtet werden, kommen bei den Hirntumoren kaum in Betracht. Durch die Vielfeldbestrahlung der Hy.-Gegend hat man eine stärker schädigende Einwirkung auf die betr. Hautbezirke vermeiden können, es wird aber immer nach der Einzelbestrahlung ein Ausfall der Haare eintreten, und man tut gut, die Patienten vorher darauf aufmerksam zu machen. Dasselbe gilt auch für die allerdings seltenere Möglichkeit der Röntgenkatarakte. Bei meinem Fall 1 trat $3^1/_2$ Jahre nach der letzten Bestrahlung die für Röntgenstare typische hintere Corticalistrübung ein; der Fall wurde schon von Herrn Prof. Jeß publiziert. (Bericht der D ophthalmol. Gesellschaft 1928. S. 352.) Da eine direkte Einwirkung aus technischen Gründen ausgeschlossen war, führt er sie auf Wirkung der Streustrahlen zurück. Stock, der ebenfalls mehrere Fälle beobachtete, nimmt eine individuelle Disposition an und hält diese besonders bei Menschen mit epithelialen Schädigungen im Gesicht (Ekzem, Lupus) für gegeben.

Die eigentliche Wirkung der Röntgenstrahlen setzt nach einer etwa 14tägigen Latenzperiode sichtbar ein. Gelegentlich kommt es, namentlich wenn man höhere Dosen zur Anwendung bringt, wenige Stunden nach der Bestrahlung zu einer Reaktion, die mit Hyperämie und ödematöser Schwellung im bestrahlten Tumorgebiet einhergeht und nach wenigen Tagen abklingt. Diese Reaktion nennt man Präreaktion oder Frühschwellung. Sie ist im Inneren des Schädels, namentlich bei Tumoren der Hy., sehr gefährlich, denn es gibt wohl kaum Geschwülste, die enger eingepfercht liegen als die in der sella. Je nach den besonderen Umständen äußert sich die Frühschwellung verschieden; Béclère zitiert einen Fall, bei dem die Frühschwellung akut zum Tode führte. Häufiger jedoch wird eine allgemeine Steigerung des Hirndrucks und der dadurch bedingten Symptome beobachtet. Auf die hier in Frage kommende Entlastungstrepanation wurde schon hingewiesen. Die Präreaktion läßt sich mit einiger Sicherheit durch zahlreiche kleine Dosen vermeiden, Béclère befürwortet sogar in geeigneten Fällen eine Probebestrahlung. Daß kleine Dosen eine Reizwirkung im Sinne einer Wachstumsanregung des Neoplasmas ausüben, ist eine umstrittene Hypothese; sie kann durch entsprechende Verteilung und Anzahl der Einzeldosen vermieden werden. Ein von Sicard und Hagueneau beobachteter Fall zeigt, daß auch das „Phänomen des wachsenden Widerstandes" bei wiederholter Bestrahlung nicht immer nachzuweisen ist, bleiben doch ihre geringen Dosen auch nach zweijähriger Behandlung noch immer wirksam. Es scheint deshalb richtig zu sein, von der von verschiedener Seite vertretenen Formel vom Maximum der Dosis in einem Minimum von Zeit — zum mindesten in Fällen mit starken Hirndrucksymptomen — abzugehen.

Aus alledem geht hervor, daß die Technik der Bestrahlung nach vorsichtiger Abwägung der besonderen Lage des Falles individua-

lisiert durchgeführt werden muß. „Umsichtig betrieben und passen dosiert darf die Röntgentherapie niemals Schaden stiften" (Béclère Sie ist eine therapeutische Maßnahme, mit der man bei den Hy.-Tu moren ausgezeichnete Erfolge erzielen kann, wie auch meine vie Fälle bewiesen haben. Wenn das Bestreben, die Hy.-Tumoren mög lichst im Frühstadium zu behandeln, von Erfolg gekrönt ist, läßt sic das Ziel einer klinischen Heilung in vielen Fällen erhoffen. Es is Aufgabe des praktischen Arztes, dem Fälle mit Früh symptomen einer Hy.-Erkrankung zuerst zu Gesich kommen, diese baldigst der Strahlentherapie zuzu führen.

Zum Schlusse ist es mir eine angenehme Pflicht, Herrn Prof. D Jeß für die Überlassung der Arbeit und sein hilfsbereites Entgegen kommen meinen Dank auszusprechen.

Ebenso danke ich Herrn Fortnagel für die Anfertigung de Röntgenphotos.

Literatur.

Anton: Nach Schloffer; — Aschner: Z. inn. Med. 2. 1912; — Baensch: Erg. med. Strahl. Forschg. 5. 1931; — Bartels: Z. f. A. 59. 1926; — Béclère: Strahlenth. 3. 1913; 23. 1926; 31. 1928; — Bertolotti: Z. f. A. 55; — Biedl: Innere Sekretion 1919; — Birch-Hirschfeld: D. M. W. S. 401. 1924; — Biro: Fortschr. Rö-str. 30. Kongr.-heft 2. 1922; — Braunstein: Graef. Arch. 115. 1925; — Bremer: Strasbourg med. Jg. 85, Nr. 7. 1927; — Caton u. Paul: Zit. nach Braunstein; — Chiari u. Kahler: Zit. nach Oehlecker; — Cushing: J. Hopk. Hosp. bull. 21. 1910, Lancet 209. 1925; — Davenport: Siehe Griffith; — Denker: Zit. nach Schloffer; — v. Eiselsberg: Zit. nach Schloffer; — Erdheim: Beitr. z. path. Anat. 33. 1903, 49. 1910, M. M. W. 1909, W. Kl. W. Nr. 29. 1924; — Fein: Zit. nach Schloffer; — Fleischer: Kl. M. f. A. 52. 1924; — Fratizelli: Ann. ottalm. 58. 1930; — Frazier: Zit. nach Schloffer, Beitr. z. Chir. 147. 1929; — Fröhlich: Wien. kl. Rdsch. 1901; — Geza v. Gerlòczy: Ther. d. Geg. S. 354. 1923; — Gobeaux: Journ. belge de radiol. 15. 1926; — Goetsch, Cushing, Jakobson: J. Hopk. Hosp. bull. 22. 6 1911; — Gramegna: Rev. Neur. 1909; — Griffith: Proc. roy. Soc. Med. 22. 1929; — Hamann: Z. f. A. 68. 1929; — Heuer: Zit. nach Schloffer; — Heuser: Z. f. A. 59. 1926; — Hirsch: Kl. M. f. A. 83. 1929, 85. 1930; — Horsley: Zit. nach Schloffer; — Igersheimer: Kl. M. f. A. 85. 1930; — Jeß: Kl. M. f. A. 81. Sitz.-ber. Heidbg. S. 372. 1928; — Jüngling: Strahlenth. 14. 1923; — Jusefowa, Czerny u. Heinismann: Kl. M. f. A. 85. 1930; — Kaplan: Fortschr. Rö-str. 1925; — Kraus: Beitr. z. path. Anat. 58. 1914, 62. 1916; — Krause: Zit. nach Schloffer; — Küpferle u. v. Szily: Lehrb. d. Strahlenth. III. 1926; — Magnus: Graef. Arch. 121. 1929; — Marie, P.: R. d. Méd. 1886; — Martin: Presse méd. 34. 1926; — Meyer: Zit. nach Schloffer; — Nemenow u. Jugenburg: Strahlenth. 30. 1928; — Nobécourt: Bull. de la soc. de pédiató. de Paris 25. 1927; — Nordentoft: Amer. J. physic. V. 1928; — Oehlecker: Die Chirurgie III. 1928; — Parrisius: Strahlenth. 14. 1923; — Paulesco: L'hypophyse du cerveau, Paris 1908; — Pussepp: Z. Neur. 87. 1923; — Roussy, Bollak, Laborde u. Levy: Rev. neurol. Jg. 31. Bd. 2. 1924; — Sargent: Zit. nach Schloffer; — Schloffer: Beitr. z. Chir. 147. 1929; — Sercer: Zit. nach Schloffer; — Sgalitzer: Strahlenth. 22. 1926, W. M. W. S. 566. 1929; Schüller: Handb. d. Neur. von Levandowsky Bd. I. 1910; — v. Szily: Kl. M. f. A. 52. 1924; — Sicard u. Hagueneau: Rev. neur. S. 575. Mai 1926; Simmonds: D. M. W. 44. 1918; — Stock: Kl. M. f. A. 76. 1926, u. S. 373. 81. 1928; — Strauß: Strahlenth. 11. 1920; — Stumme: Arch. klin. Chir. 87. H. 2; — Towne: Arch. of neur. a. psych. 15. 1926; — Trendelenburg: Kl. W. 35. 1924; — Vacher et Denis: Arch. d'ophth. 11. 1922; — Vogt: Schw. M. W. 56. 1926; — Wehefritz: Fortschr. Rö.-str. 31. 1924; — Zondek: M. f. Geb. u. Gyn. 81. S. 431.

Lebenslauf.

Als Sohn des Pfarrers Johannes Seitz wurde ich am 22. 8. 190 in Holzhausen (Kreis Biedenkopf) geboren. Nach 4jährigem Volksschu unterricht besuchte ich das staatl. humanist. Gymnasium in Diller burg (Dillkreis) von Ostern 1916 bis zum 16. 3. 1925, an welche Tage ich das Abiturientenexamen bestand.

Zunächst studierte ich zwei Semester in Marburg Mathemati Physik und Turnen, dann fünf Semester in Heidelberg Medizin, b stand am 28. 2. 1927 dort das staatl. Turn- und Sportlehrerexame und am 9. 3. 1928 die ärztliche Vorprüfung. In Gießen belegte ic die letzten fünf medizinischen Semester und beendete dort das Stu dium mit dem medizinischen Staatsexamen am 12. Juni 1931.

Darauf war ich in der der Universitäts-Hautklinik angeschlosse nen Lupusheilstätte drei Monate lang als Medizinalpraktikant täti und beendete dort meine Doktorarbeit. Am 18. 9. 1931 bestand ic das mündliche Doktorexamen mit „gut".

L. Seitz.